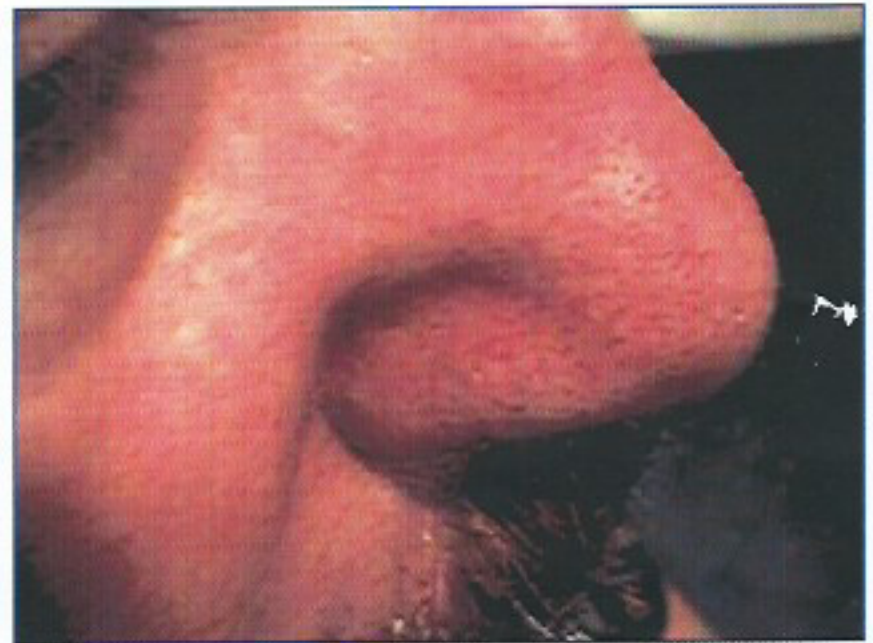
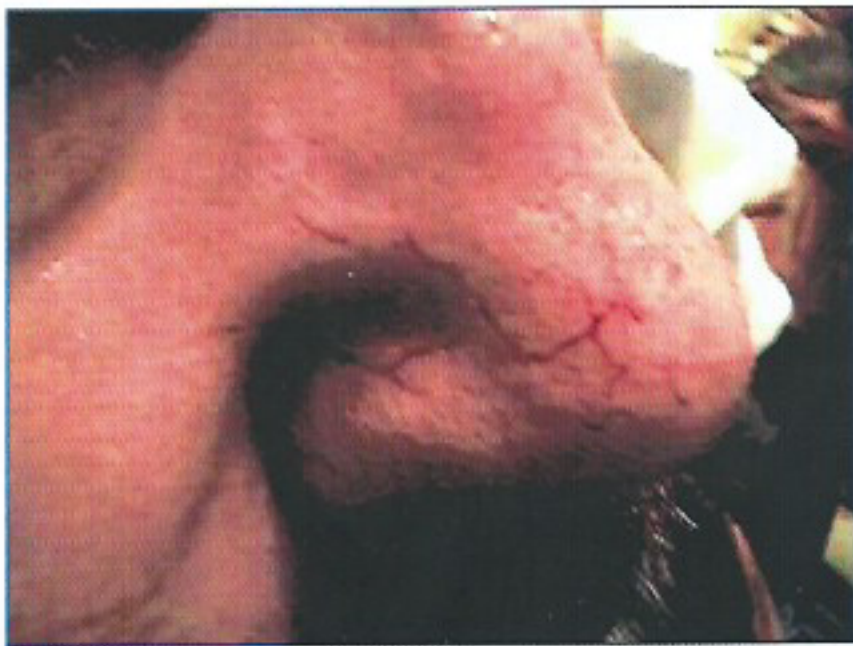

COUPEROSE-BEHANDLUNG MIT T-AWAY.



DOKUMENTATION:

- Behandlung einer starken Couperose am rechten Nasenflügel.
- Proband: männlich, ca. 45 Jahre
- Linkes Foto: vor der Behandlung
- Rechtes Foto: sofort nach der Behandlung